

# Manejo del dolor irruptivo procedimental a través de un caso clínico: braquiterapia en una paciente con melanoma de cérvix

Villén-Villén, J.C.

*“Manejo del dolor irruptivo procedimental a través de un caso clínico: braquiterapia en una paciente con melanoma de cérvix”.*

SANUM 2022, 6(3) 14-20

## AUTOR

**José Carlos Villén Villén**

Oncólogo radioterápico.  
Hospital Universitario  
Regional de Málaga.

### Correspondencia:

✉ dr.villen@gmail.com

### Tipo de artículo:

Caso clínico.

### Sección:

Oncología.

**F. recepción:** 22-03-2022

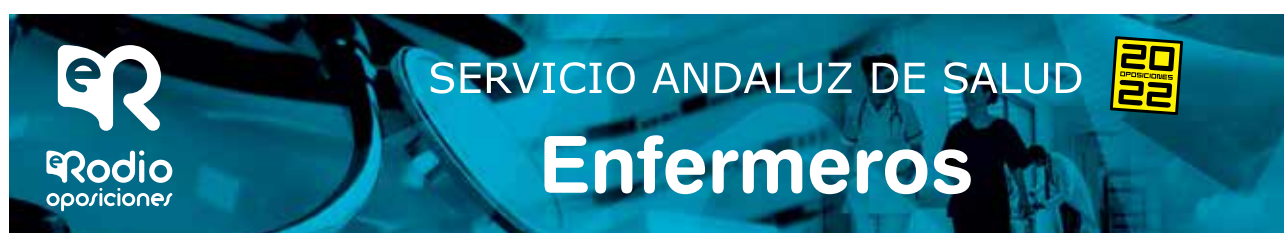**F. aceptación:** 22-06-2022

## Resumen

El dolor irruptivo procedimental está presente en muchos pacientes con tratamientos oncológicos activos. Se define como un dolor intenso, de corta duración y que aparece sobre un dolor basal controlado. Su mal diagnóstico y manejo, puede causar retrasos, incumplimientos y rechazos de tratamientos; lo cual supone un impacto directo en la eficacia de los mismos así como en la calidad de vida de los pacientes. Los fentanilos de acción rápida, suponen unas formulaciones desarrolladas para el tratamiento de este tipo de dolor, ya que reúnen las características necesarias para su control: inicio rápido, corta duración, gran reproductibilidad y buena tolerancia. A través del caso de una paciente diagnosticada de melanoma de cérvix, exponemos la necesidad del correcto manejo del dolor en pacientes que requieren tratamiento con braquiterapia endocervical y radioterapia externa.

### Palabras clave:

Melanoma;  
Cérvix;  
Fentanilo;  
Braquiterapia;  
Dolor.



# ***Management of procedural breakthrough pain through a clinical case: brachytherapy in a patient with melanoma of the cervix***

## ***Abstract***

*Procedural pain is present in many patients with active oncology treatment. It is defined as an intense pain of short duration and that appears on controlled baseline pain. Its misdiagnosis and management can cause delays, breaches and treatment refusals; which supposes a direct impact in the effectiveness of the same as well as in the quality of life of the patients. Fast-acting fentanyls represent formulations developed for the treatment of this type of pain, since they meet the necessary characteristics for its control: rapid onset, short duration, great reproducibility and good tolerance. Through the case of a patient diagnosed with melanoma of the cervix, we expose the need for correct pain management in patients who require treatment with endocervical brachytherapy and external radiotherapy.*

### **Key word:**

Melanoma;  
Cervix Uteri;  
Fentanyl;  
Brachytherapy;  
Pain.



# Manejo del dolor irruptivo procedimental a través de un caso clínico: braquiterapia en una paciente con melanoma de cérvix

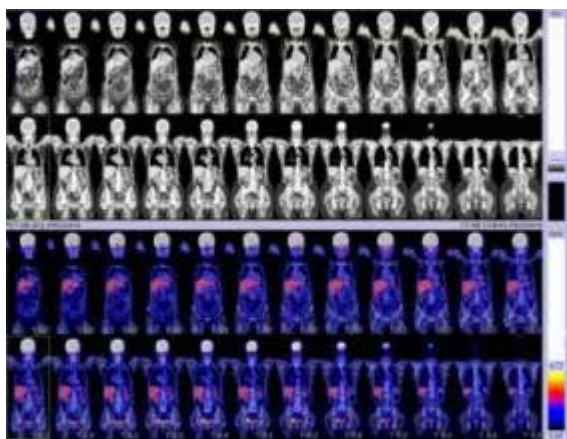
## Introducción

El abordaje de un tratamiento integral del paciente oncológico es hoy en día un estándar aceptado por las principales sociedades nacionales e internacionales implicadas en el manejo de estos pacientes<sup>1</sup>. Conocer este hecho, nos lleva a exponer que el dolor es uno de los síntomas más prevalentes en este tipo de enfermos, estando presente entre el 50 y el 70% de los casos en algún momento del curso de la enfermedad<sup>2,3</sup>. El mal manejo del mismo, puede asociarse con retrasos en los tratamientos, la negación al tratamiento por parte del paciente o al fracaso del mismo. De esta forma, y teniendo en cuenta su alta incidencia, si el dolor no se detecta, diagnostica y trata adecuadamente, puede perjudicar a la calidad y cantidad de vida de nuestros pacientes<sup>4</sup>. El objetivo de este artículo, es, a través del caso de una paciente diagnosticada de melanoma de cérvix, exponer la necesidad del correcto manejo del dolor en pacientes que requieren tratamiento con braquiterapia endocervical y radioterapia externa.

## Presentación del caso

Mujer de 75 años que inicia estudio en ginecología por metrorragia postmenopáusica a final de 2015. En la exploración ginecológica, se aprecia lesión polipoide en cérvix que se biopsia y cuyo resultado es de Melanoma de aproximadamente 4x4 cm.

Tras este diagnóstico, la paciente es remitida a dermatología para descartar melanoma primario en piel, y se solicita tomografía por emisión de protones (PET) cuyo resultado fue negativo (Imagen 1).



**Imagen 1.** PET que muestra ausencia de enfermedad macroscópica visible.

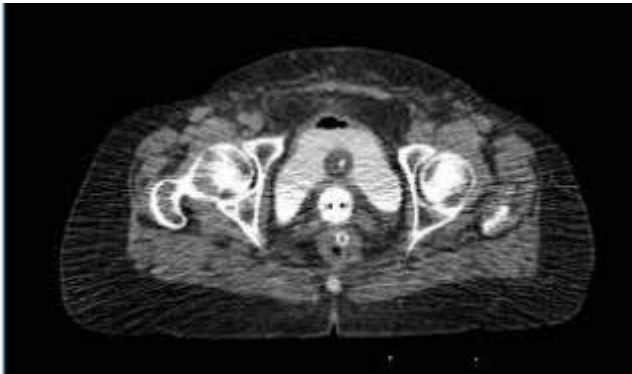
Ante estos datos, y siguiendo los criterios de Norris and Taylor<sup>5</sup> se procede al diagnóstico de melanoma primario cervical. El melanoma maligno (MM) primario cervical es una entidad extremadamente rara originado en las células melanocíticas de la mucosa del cérvix<sup>6</sup>. En general, el melanoma (de cualquier localización) representa aproximadamente el 1% de todos los cánceres, suponiendo el melanoma de mucosas solo el 0,03% de los casos. De éstos, un 5% de se producen en la vulva, siendo excepcionales los localizados en el resto del aparato reproductor femenino: útero, ovarios o, como en este caso, cérvix<sup>7</sup>.

El tratamiento actual para el melanoma mucoso está poco definido, ya que no ha logrado consenso debido a la escasez de casos publicados. De hecho, y según los últimos datos revisados, sólo existen publicados 83 pacientes con MM primario cervical<sup>8</sup>. Para el manejo de la paciente, seguimos el sistema de estadiación de la *International Federation of Gynecology and Obstetrics* (FIGO), ya que éste ha sido aceptado por la mayoría de los investigadores para el manejo de estos enfermos<sup>9</sup>. De esta forma, la paciente se intervino mediante histerectomía total con doble anexectomía más linfadenectomía pélvica en Diciembre de 2015, con resultado anatomo-patológico de melanoma primario de cérvix sobre un nevus azul de tamaño de 4,3 cm, estadio FIGO IB2, con márgenes libres. Ausencia de tumor en los ganglios linfáticos extirpados.

La paciente pasó a revisiones en consultas de forma conjunta por parte de Oncología médica y ginecología, en las cuales refiere dolor abdominal y pélvico desde cirugía, que lo describe como dolor basal continuo y mantenido, de tipo mixto (características somáticas y neuropáticas) que requiere analgesia progresiva hasta precisar tercer escalón (parche de fentanilo transdérmico cada 72 horas con aumento progresivo hasta 50 mcg) junto con coadyuvantes (pregabalina en dosis de 50 mg/12 horas), con lo que se logra un valor en la escala visual analógica (EVA) por debajo de 3.

En Septiembre de 2016, tras cuadro de nueva metrorragia espontánea, se aprecia lesión excrecente, friable y sangrante, en cara posterior y tercio medio de vagina; y otra en fondo de cúpula vaginal, de aspecto azulado y milimétrica, de las que se toman biopsias con resultado de metástasis de melanoma. Estas lesiones se resecan de forma local aunque con informe patológico de afectación de borde profundo con imposibilidad de nueva ampliación por cercanía rectal.

Ante esto, se decide iniciar tratamiento adyuvante mediante braquiterapia, un total de 4 sesiones de 5 Greys (Gy) (Imagen 2), más radioterapia externa posterior, un total de 50,4 Gy a 1,8 Gy por sesión que finaliza en Abril 2017.



**Imagen 2.** TC de simulación para cálculo dosimétrico con cilindro de aplicación de fuente radioactiva.

## Resultados

En la primera consulta previa al inicio de la braquiterapia, la paciente refiere dolor basal controlado pero presente, EVA 2, con uso de parche de fentanilo de 12 mcg y toma de pregabalina por la noche de 25 mg. La paciente nos trasmite temor para dicho procedimiento, ya que refiere vagina muy estenótica y seca, muy sensible incluso al tacto, lo cual hace que sea reacia a aceptar el tratamiento. Ante tal inquietud, y sabiendo que la duración aproximado del procedimiento de colocación y tratamiento con cilindro vaginal para braquiterapia en pacientes hysterectomizadas es muy inferior a 4 horas, indicamos usar fentanilo de acción rápida explicando a la paciente su forma de uso, de tal forma que si no es efectivo, puede titular su dosis con nueva aplicación. Mencionar, que por preferencia de la paciente, se usó la vía intranasal. De esta manera, durante la primera sesión, la paciente necesitó titulación de dosis, consiguiendo una tolerancia del procedimiento adecuada con uso de 200 mcg de fentanilo intranasal.

Durante las tres sesiones restantes, la paciente siguió usando dosis de 200 mcg de dicha medicación, 15 minutos previos a cada una de las sesiones, consiguiendo una tolerancia adecuada (EVA 2) durante la aplicación del cilindro vaginal), lo cual permitió la correcta adherencia al tratamiento que permitió el cumplimiento completo del mismo, así como evitar retrasos en cada una de las sesiones y en el tiempo global del procedimiento.

## Discusión

La definición de dolor promulgada por la Asociación internacional para el estudio del dolor (IASP),

está basada en los trabajos de Merskey en 1964, siendo publicada por primera vez en el año 1979. Se define como una experiencia sensorial y emocional desagradable asociada con un daño tisular real o potencial, o descrita en términos de dicho daño<sup>10</sup>.

El dolor se puede clasificar atendiendo a su duración, patogenia, localización, intensidad y curso. Centrándonos en esta última variable, clasificamos el dolor como:

- A) Continuo: Persistente a lo largo del día y de forma constante.
- B) Irruptivo (DI): En el año 2002, la Sociedad Española de Oncología Médica (SEOM), la Sociedad Española de Cuidados Paliativos (SECPAL) y la Sociedad Española de Dolor (SED) establecieron un documento de consenso en el que asumieron el término "dolor irruptivo", para definir una exacerbación del dolor de forma súbita y transitoria, de gran intensidad (EVA > 7) y de corta duración (usualmente inferior a 20-30 minutos), que aparece sobre la base de un dolor persistente estable, cuando éste se encuentra reducido a un nivel tolerable (EVA < 5) mediante el uso fundamental de opioides mayores<sup>11</sup>. Se estima que la prevalencia del dolor irruptivo afecta al menos al 64-70% de los pacientes con cáncer<sup>12</sup>. Según los factores que lo desencadenan, el DI se clasifica en<sup>13</sup>:

- Dolor incidental: aquel que aparece relacionado con alguna acción; a su vez se divide en:
  - \* Volitivo, si se desencadena por una acción voluntaria (ej. deambulación, comer, etc.).
  - \* No volitivo, si se desencadena por una acción involuntaria (ej. tos, deglución, etc.).
  - \* Procedimental, relacionado con maniobras realizadas por o sobre el paciente.
- Dolor espontáneo o idiopático: hace referencia al que aparece sin un precipitante claro.

A pesar de los grandes avances en los últimos años en Oncología, muchos de los procedimientos terapéuticos que utilizamos hoy en día en Radioterapia pueden desencadenar este tipo de dolor, por lo que es de vital importancia conocerlo y detectarlo de manera precoz, ya que instaurando un tratamiento adecuado, que actúe de forma rápida y eficaz, podremos evitar retrasos, incumplimientos y rechazos de tratamientos.

El manejo adecuado del dolor irruptivo se basa en tres aspectos: prevención, anticipación y uso de la medicación adecuada. Por tanto, éste debe ser evitado mejor que tratado, y para ello se debe hacer una adecuada titulación de la analgesia de base ya

## Manejo del dolor irruptivo procedimental a través de un caso clínico: braquiterapia en una paciente con melanoma de cérvix

que ésta maniobra reduce la frecuencia de dolor incidental, evita el dolor del final de la dosis, y facilita el control de los episodios de dolor incidental.

Para hacer frente a las características del dolor irruptivo, en la última década se han desarrollado diferentes fentanilos de acción rápida<sup>14</sup>. Todos ellos comparten ciertas características que los hacen idóneos para el uso en este tipo de dolor: rápido inicio de acción, alta potencia analgésica, corta duración y ser fármacos seguros.

Los datos que hemos ilustrado a través de este ejemplo clínico, ponen de manifiesto sus principales características farmacocinéticas, relacionadas con su rápida acción y buena tolerancia; así como su fácil y cómoda forma de uso. Uno de los mayores retos que nos enfrentábamos a la hora de tratar a nuestro paciente, fue lograr una buena adherencia al tratamiento usado y basado en las publicaciones actuales.

Dado que la aparición de dolor irruptivo procedimental tiene como característica su previsibilidad, es posible anticiparse al mismo. Esto hizo posible que nuestra paciente, sabiendo el momento en el que se iba a realizar la aplicación del tratamiento, usara la medicación 10-15 minutos antes de la misma, consiguiendo de esta manera y tras un titulación adecuada, una muy buena tolerancia a las últimas tres sesiones de braquiterapia, realizándose las mismas sin complicaciones y en el tiempo estipulado.

Una característica importante a resaltar en este caso fue la vía de administración. Ya a principios de la década de los 80, fue Saunders<sup>15</sup> quien publicó por primera vez la existencia del componente psico-afectivo del dolor: el distress psicológico forma parte del mismo y como tal, es necesaria su correcta evaluación, diagnóstico y tratamiento. A principios de la siguiente década, apareció la escala de Edmonton, publicada en el año 1991<sup>20-21</sup>, haciendo referencia a la presencia de este componente psico-emocional del dolor, denominándolo dolor total. En nuestra paciente, existía un dolor total por la gran afectación que le suponía tener que usar tratamiento farmacológico en ambientes públicos, lo cual le hacía reacia a querer tomar más medicación delante de otros pacientes. De ahí la importancia de la existencia de esta vía alternativa de administración: la vía nasal. La posibilidad de aplicación intranasal contribuyó a nuestra paciente disminuir el distress psicológico derivado del uso de dicha medicación, pudiendo usarlo previo a la administración del tratamiento en la sala de espera junto con otros pacientes, consiguiendo así anticiparnos al inicio del dolor en cada una de las sesiones.

## Discussion

*The definition of pain promulgated by the International Association for the Study of Pain (IASP), is based on the work of Merskey in 1964, being published for the first time in 1979. It is defined as an unpleasant sensory and emotional experience associated with a actual or potential tissue damage, or described in terms of such damage<sup>10</sup>.*

*Pain can be classified according to its duration, pathogenesis, location, intensity and course. Focusing on this last variable, we classify pain as:*

*A) Continuous: Persistent throughout the day and constantly.*

*B) Irruptive pain (IP): In 2002, the Spanish Society of Medical Oncology (SEOM), the Spanish Society of Palliative Care (SECPAL) and the Spanish Society of Pain (SED) established a consensus document in which they assumed the term "breakthrough pain", to define a sudden and transient exacerbation of pain, of great intensity (VAS > 7) and of short duration (usually less than 20-30 minutes), which appears on the basis of stable persistent pain, when it is reduced to a tolerable level (VAS < 5) through the fundamental use of major opioids<sup>11</sup>.*

*It is estimated that the prevalence of breakthrough pain affects at least 64-70% of cancer patients<sup>12</sup>. According to the factors that trigger it, IP is classified into<sup>13</sup>:*

- *Incidental pain: that which appears related to some action; in turn is divided into:*
  - *Volitional, if it is triggered by a voluntary action (eg walking, eating, etc.).*
  - *Non-volitional, if it is triggered by an involuntary action (eg coughing, swallowing, etc.).*
  - *Procedural, related to maneuvers performed by or on the patient.*
- *Spontaneous or idiopathic pain: refers to pain that appears without a clear precipitant.*

*Despite the great advances in recent years in Oncology, many of the therapeutic procedures that we use today in Radiotherapy can trigger this type of pain, so it is vitally important to know and detect it early, since by establishing an appropriate*

*treatment, which acts quickly and effectively, we can avoid delays, non-compliance and rejection of treatment.*

*Adequate management of breakthrough pain is based on three aspects: prevention, anticipation and use of appropriate medication. Therefore, this should be avoided rather than treated, and for this an adequate titration of the basic analgesia should be carried out.*

*This maneuver reduces the frequency of incidental pain, avoids pain at the end of the dose, and facilitates the control of episodes of incidental pain.*

*To deal with the characteristics of breakthrough pain, in the last decade there have been developed different fast-acting fentanyl<sup>14</sup>. All of them share certain characteristics that make them ideal for use in this type of pain: rapid onset of action, high analgesic potency, short duration, and safe drugs.*

*The data that we have illustrated through this clinical example, show their main pharmacokinetic characteristics, related to its rapid action and good tolerance; as well as its easy and comfortable way of use. One of the biggest challenges we faced when treating our patient was achieving good adherence to the treatment used and based on current publications.*

*Given that the appearance of breakthrough procedural pain has as its characteristic its predictability, it is possible to anticipate it. This made it possible for our patient, knowing the moment in which the application of the treatment was going to be carried out, used the medication 10-15 minutes before it, achieving in this way and after a adequate titration, a very good tolerance to the last three brachytherapy sessions, performing them without complications and in the stipulated time.*

*An important feature to highlight in this case was the route of administration. Already in the early 1980s, it was Saunders<sup>15</sup> who first published the existence of the psycho-affective component of pain: psychological distress is part of the pain itself and as such, its correct evaluation, diagnosis and treatment is necessary. At the beginning of the following decade, the Edmonton scale appeared, published in 1991<sup>20,21</sup>, referring to the presence of this psycho-emotional component of pain, calling it total pain. In our patient, there was total pain due to the great affectation of having to use pharmacological treatment in public environments, which made her reluctant to want to take more medication in front of other patients. Hence the importance of the existence of this*

*alternative route of administration: the nasal route. The possibility of intranasal application helped our patient reduce the psychological distress derived from the use of said medication, being able to use it prior to the administration of the treatment in the waiting room together with other patients, thus managing to anticipate the onset of pain in each of the sessions.*

## Conclusión

El dolor irruptivo procedimental está presente en muchos pacientes con tratamientos oncológicos activos. El mal diagnóstico y manejo de este dolor, puede causar retrasos, incumplimientos y rechazos de tratamientos, lo cual supone un impacto directo en la eficacia de los mismos así como en la calidad de vida de los pacientes. A través del caso de una paciente diagnosticada de melanoma de cervix, exponemos su utilidad en pacientes que requieren tratamiento con braquiterapia endocervical; permitiendo una tolerancia adecuada de estos tratamientos, evitando retrasos e interrupciones, y consiguiendo una adherencia óptima a los mismos. Su aplicación intranasal, puede ayudar a aliviar el componente psico-emocional derivado del uso frecuente de múltiples fármacos orales por parte de estos pacientes.

## Conclusion

*Procedural breakthrough pain is present in many patients with active treatment oncology. Misdiagnosis and management of this pain can cause delays, non-compliance and rejection of treatments, which has a direct impact on their effectiveness as well as on the quality of life of patients. Through the case of a patient diagnosed with melanoma of the cervix, we expose its usefulness in patients who require treatment with endocervical brachytherapy; allowing adequate tolerance of these treatments, avoiding delays and interruptions, and achieving optimal adherence to them. Its intranasal application can help alleviate the psycho-emotional component derived from the frequent use of multiple oral drugs by these patients.*

# Manejo del dolor irruptivo procedimental a través de un caso clínico: braquiterapia en una paciente con melanoma de cérvix

## Declaración de transparencia

El autor declara que el contenido de este trabajo es original y no ha sido publicado previamente ni está enviado ni sometido a consideración a cualquier otra publicación, en su totalidad o en alguna de sus partes.

## Fuentes de financiación

Ninguna.

## Conflicto de intereses

No existen.

## Publicación

El presente no ha sido presentado como comunicación oral-escrita en ningún congreso o evento científico.

## Agradecimientos

Agradecimiento a todo el equipo que ha formado parte en el tratamiento de la paciente.

## BIBLIOGRAFÍA

1. Camps C, Carulla J, Casas A, González M, Valentín V, Guía SEOM Recomendaciones en Cuidados Continuos Oncológicos 2ª ed. [monografía en Internet]. Madrid. Sociedad Española de Oncología Médica; 2008. Disponible en: [http://www.seom.org/seomcms/images/stories/recursos/sociosyprofs/documentacion/socio s/2008/guia\\_recomendacion.pdf](http://www.seom.org/seomcms/images/stories/recursos/sociosyprofs/documentacion/socio s/2008/guia_recomendacion.pdf).
2. Haumann J, Joosten EBA, Everdingen MHJVDB. Pain prevalence in cancer patients: status quo or opportunities for improvement?. *Curr Opin Support Palliat Care*. 2017 Jun; 11(2):99-104.
3. Van den Beuken-van Everdingen MH, de Rijke JM, Kessels AG, et al. Prevalence of pain in patients with cancer: a systematic review of the past 40 years. *Ann Oncol* 2007; 18:1437– 1449.
4. Williams AC, Craig KD. Updating the definition of pain. *Pain*. 2016 Nov; 157(11):2420- 2423.
5. Norris HJ, Taylor HB. Melanomas of the vagina. *Am J Clin Pathol*. 1966; 46: 420-426.

6. DeMatos P, Tyler D, Seigler HF. Mucosal melanoma of the female genitalia: a clinicopathologic study of forty-three cases at Duke University Medical Center. *Surgery*. 1998; 124: 38-48.
7. Bonica JJ. The need of a taxonomy. *PAIN* 1979; 6:249–52. vas L, Rodríguez A. B, Castro M, Pérez L, López C and Román R. Treatment of breakthrough pain. *Rev Soc Esp Dolor* 2012; 19(6): 318-324.
8. Piura B. Management of primary melanoma of the female urogenital tract. *Lancet Oncol*. 2008; 9: 973-981.
9. Clark, KC, Butz WR, Hapke MR. Primary malignant melanoma of the uterine cervix: case report with world literature review. *Int J Gynecol Pathol*. 1999; 18: 265-273.
10. Bonica JJ. The need of a taxonomy. *PAIN* 1979; 6:249–52.
11. Cánovas L, Rodríguez A. B, Castro M, Pérez L, López C and Román R. Treatment of breakthrough pain. *Rev Soc Esp Dolor* 2012; 19(6): 318-324.
12. López E, Tovar I, Romero J, et al. Eficacia analgésica del citrato de fentanilo oral transmucosa en el dolor rectal irruptivo de pacientes oncológicos. *Rev Soc Esp Dolor*. 2010; 17(1):16-21.
13. Escobar Y, Biete A, Camba M, Gálvez R, Mañas A, Rodríguez CA, Rodríguez D and Tuca A. Diagnosis and treatment of breakthrough cancer pain: Consensus recommendations. *Rev Soc Esp Dolor*. 2013; 20(2): 61-68.
14. [https://www.aemps.gob.es/informa/notasinformativas/medicamentososohumano-3/seguridad-1/2018/ni-muh\\_fv\\_5-2017-fentanilo/](https://www.aemps.gob.es/informa/notasinformativas/medicamentososohumano-3/seguridad-1/2018/ni-muh_fv_5-2017-fentanilo/)
15. Saunders, C. M. Baines M., *Living with Dying. The management of the terminal disease*. Londres. Oxford. Oxford University Press. 1983; 12-13. technology, to reduce nasal run-off and drip. *Drug Dev Ind Pharm*. 2013 May; 39(5):816-24.

En octubre 2022, PRÓXIMO NÚMERO  
**Revista Científico-Sanitaria SANUM**  
¡Anímate a publicar!